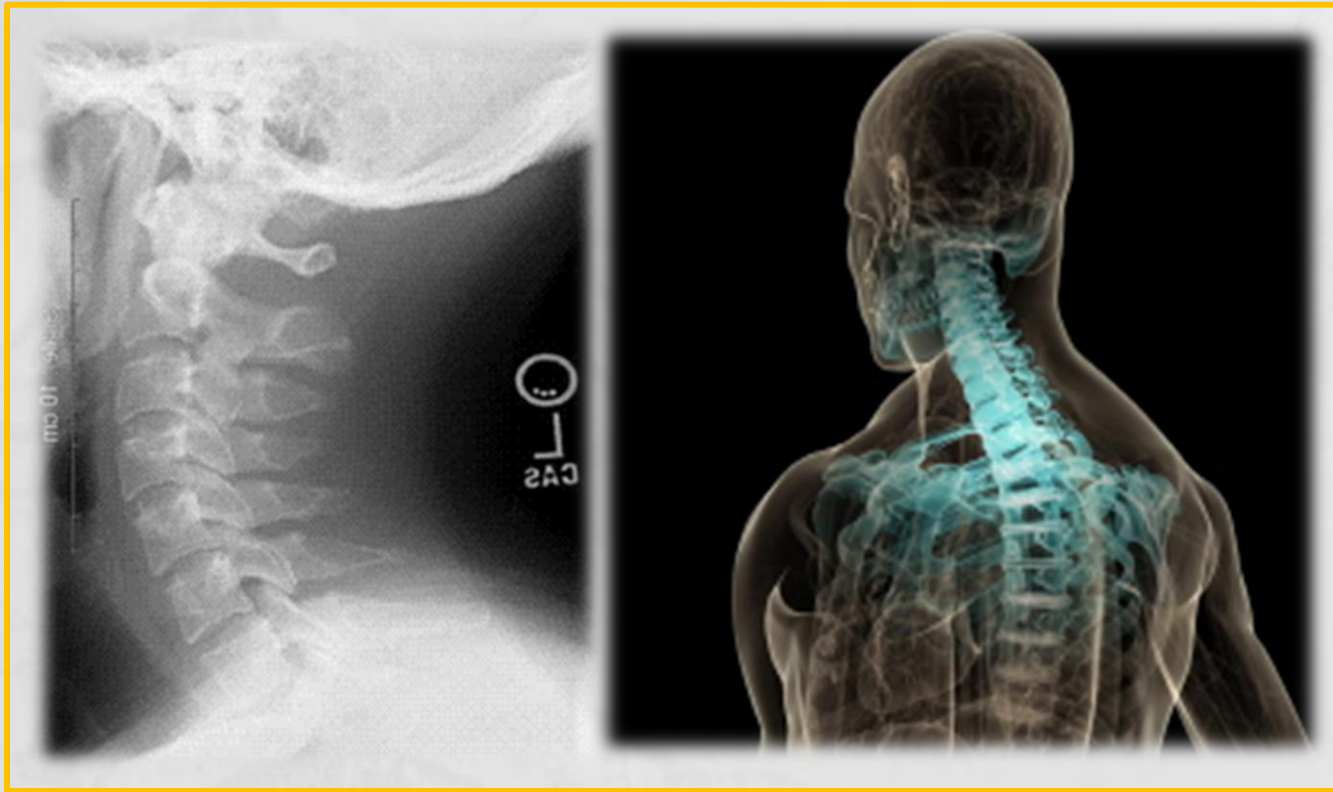


2. 목 통증

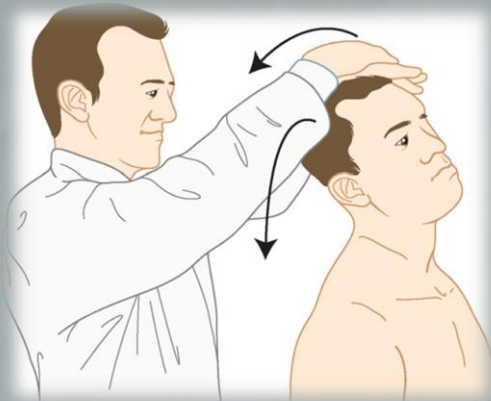
2-1. 목뼈의 개요



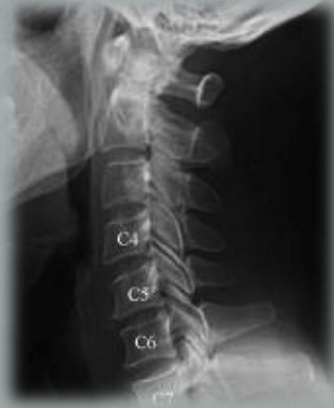2-2. 목뼈부 질환

목뼈 척주사이원반 탈출증

축성목통증, 목뼈 신경뿌리증, 척수증
Spurling's sign : C5~6, C6~7
Lhermitte's sign : 척수증의 경우 발생

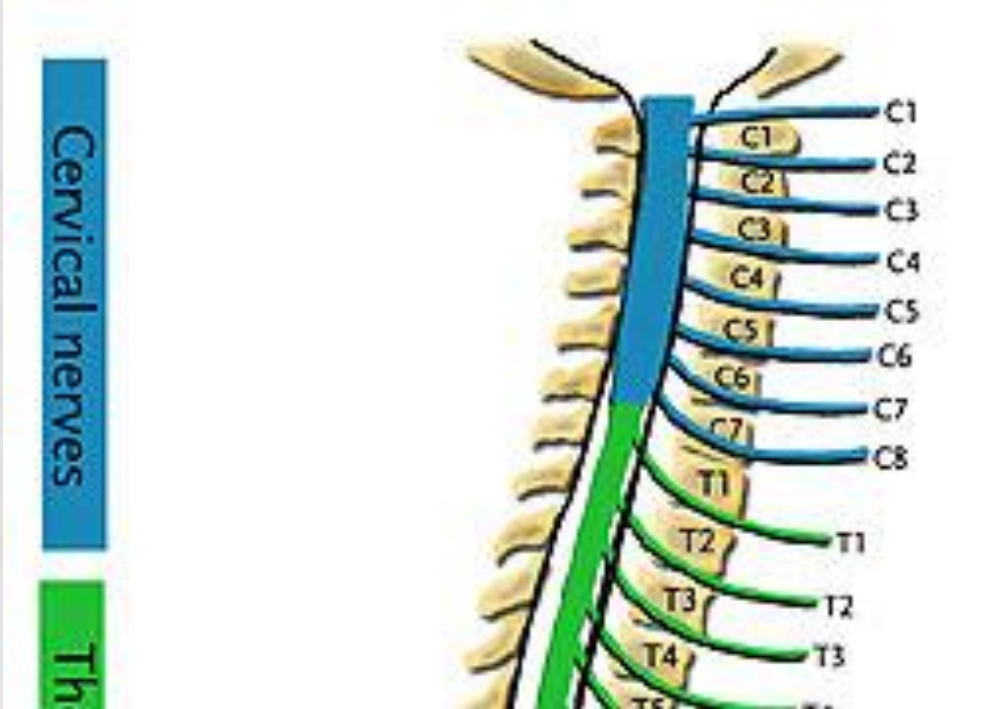
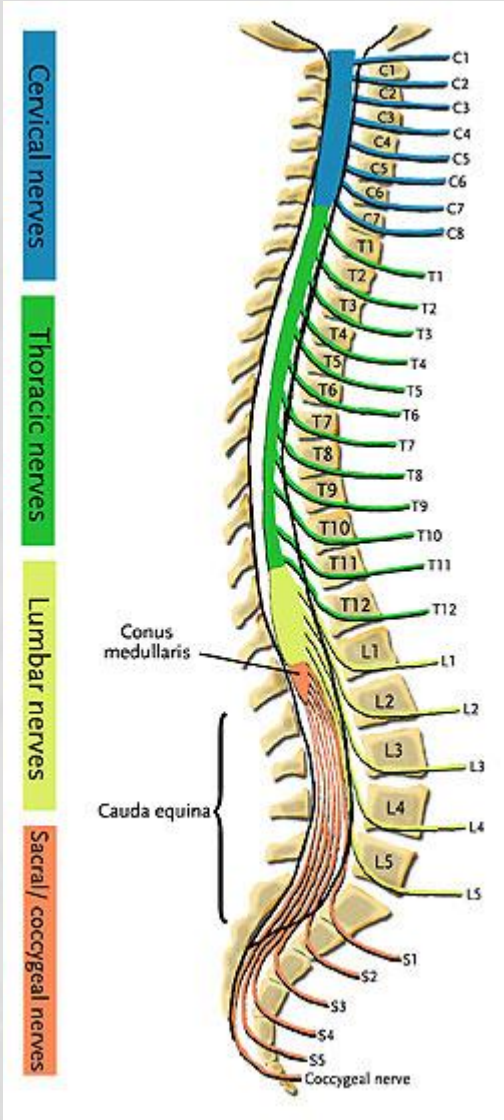


- C4~5 손상 : 어깨세모근, 위팔두갈래근 약화, 위팔 가쪽 감각 이상
- C5~6 손상 : 손목관절 편근, 엄지와 집게 손가락 등쪽 감각 이상
- C6~7 손상 : 위팔세갈래근, 손목관절 굽힘근 약화,
위팔세갈래근 힘줄반사 소실, 가운데 손가락 감각 이상
- C7~T1 손상 : 손가락 굽힘근 약화, 4,5번 손가락 감각 이상

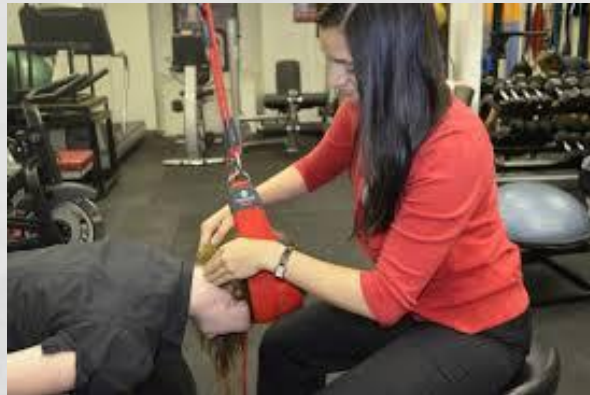
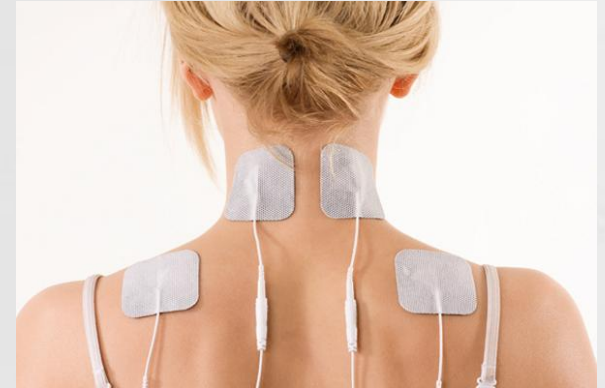
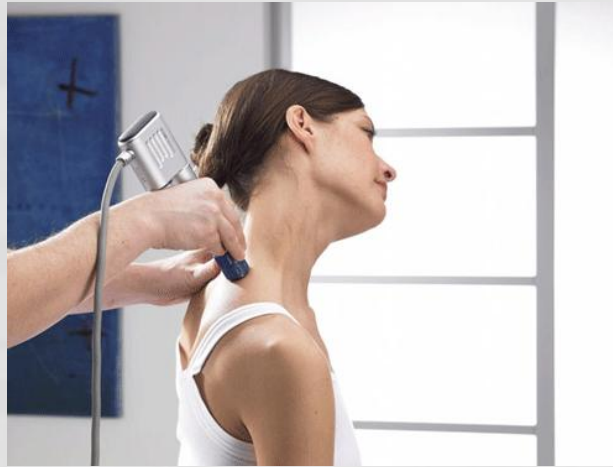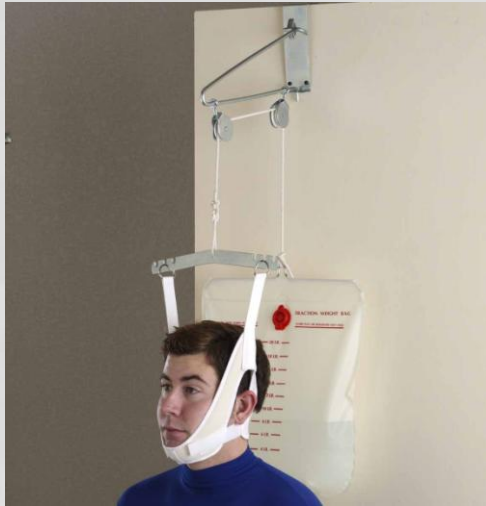- 감별진단 : 손목굴증후군, 가슴문증후군, 위팔신경얼기 종양,
척수 종양, 돌림근띠증후군, 유착성 어깨관절주머니염,
견봉하활액주머니염

Spinal Nerve

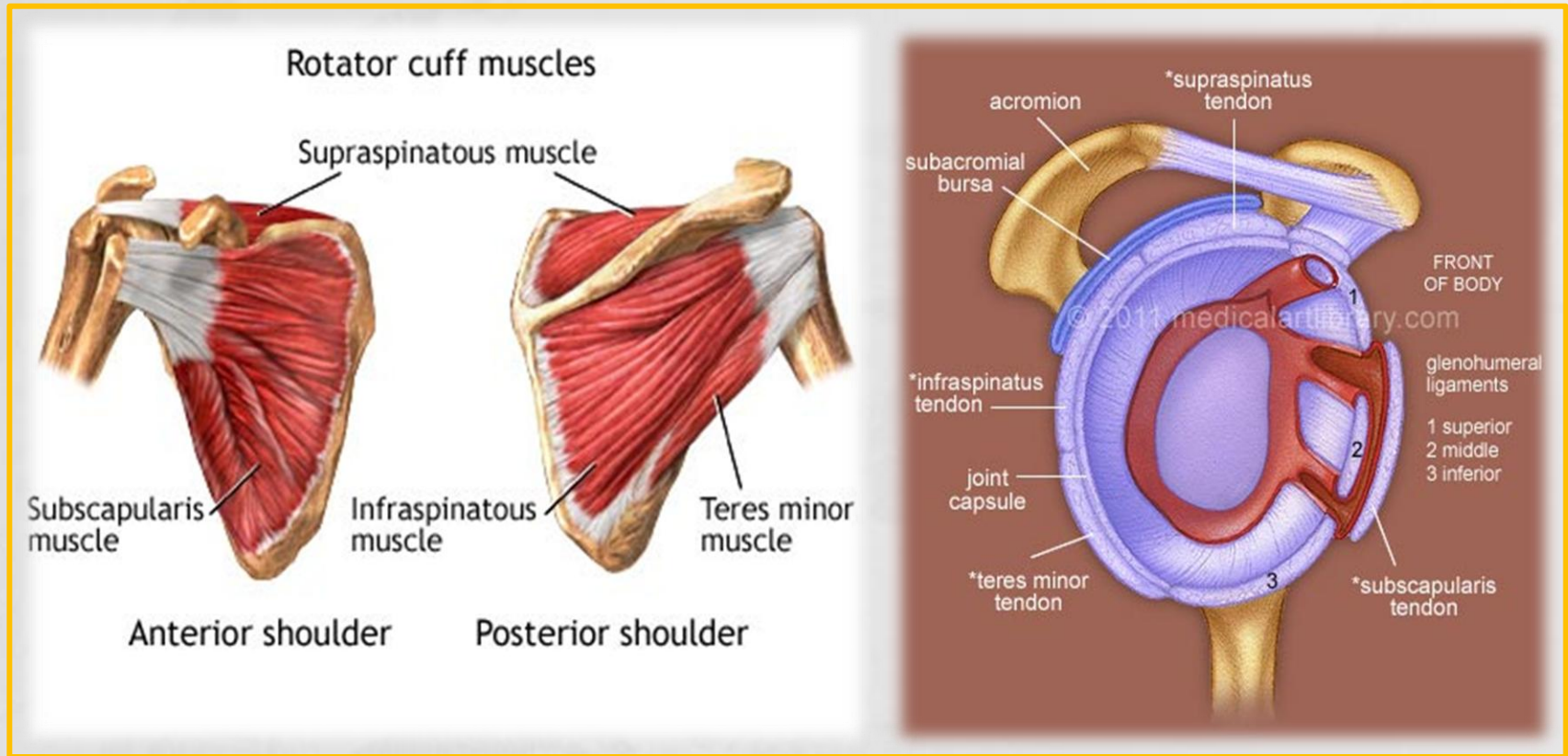


Physical Therapy



3. 위팔통증

3-1. 어깨 관절의 개요 및 병태 생리

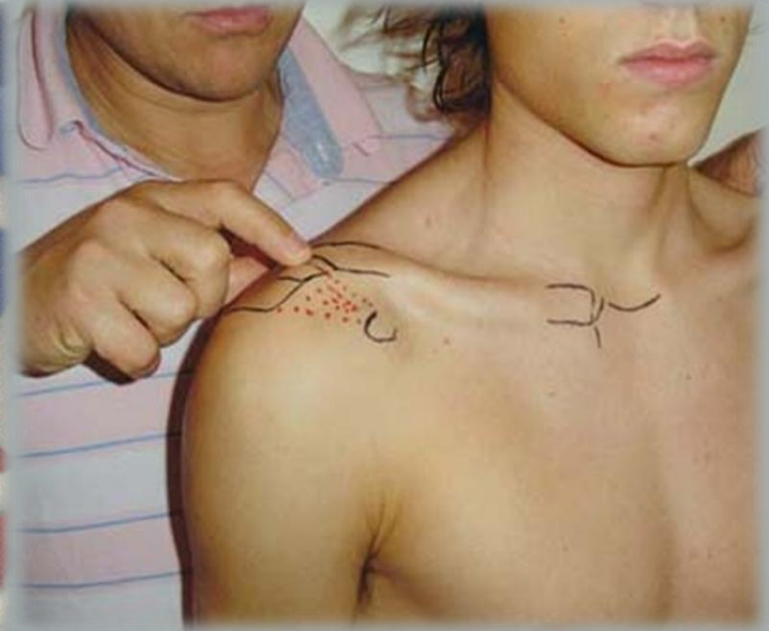
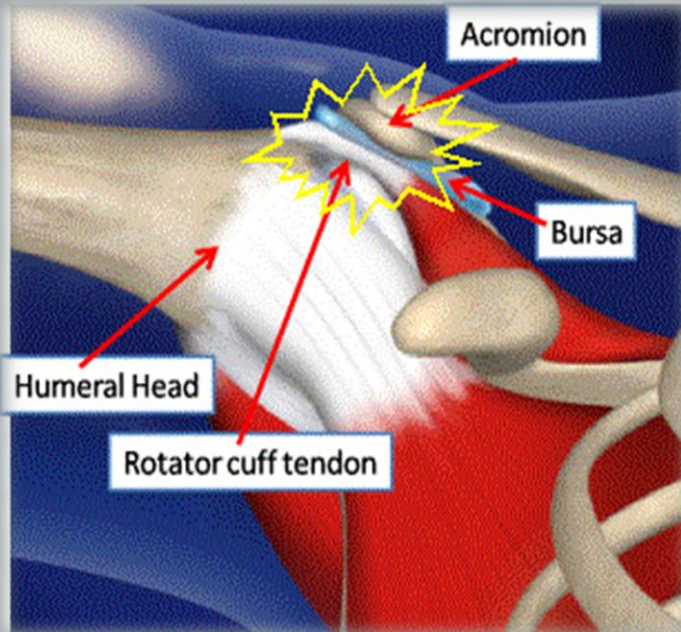


3-2. 위팔부 질환

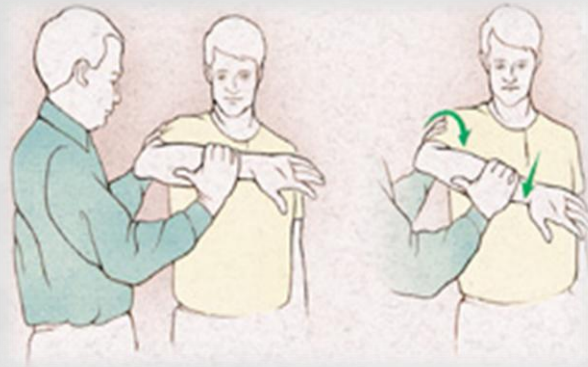
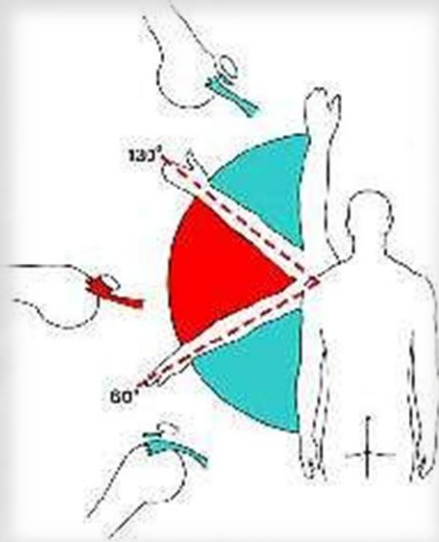


돌림근띠 질환

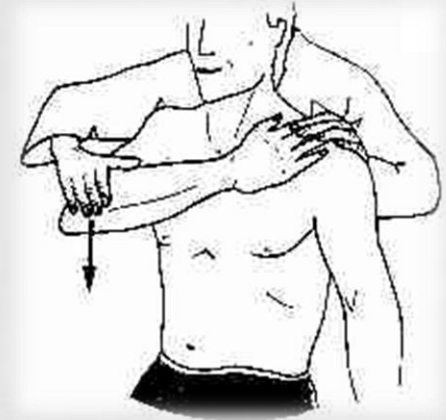
어깨관절 부딪힘 증후군(impingement syndrome)
위팔두갈래근 힘줄 파열을 동반
움직임 제한, 근력 감소, 통증



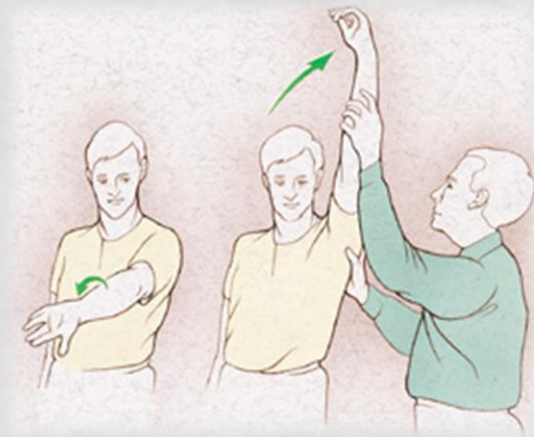
■ 돌림근띠 질환의 특수 검사



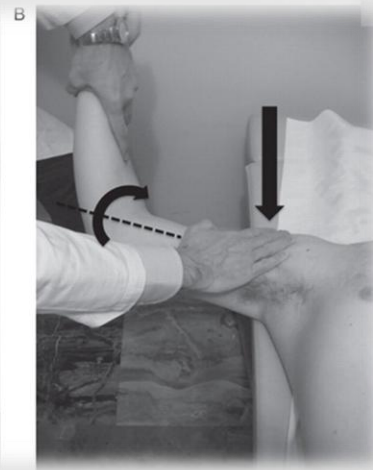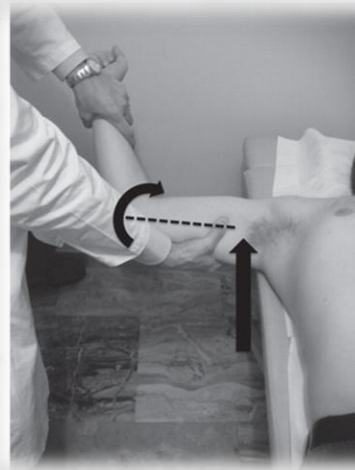Hawkin test




Yocum test



Neer test




Jobe relocation test (뒤쪽 부딪힘 검사)

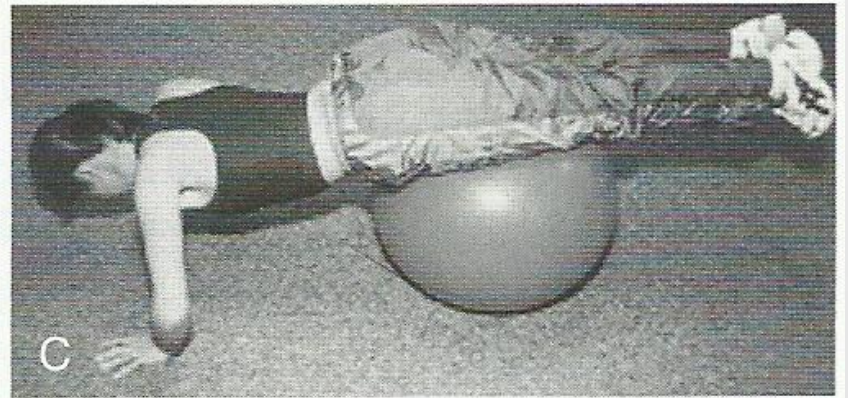

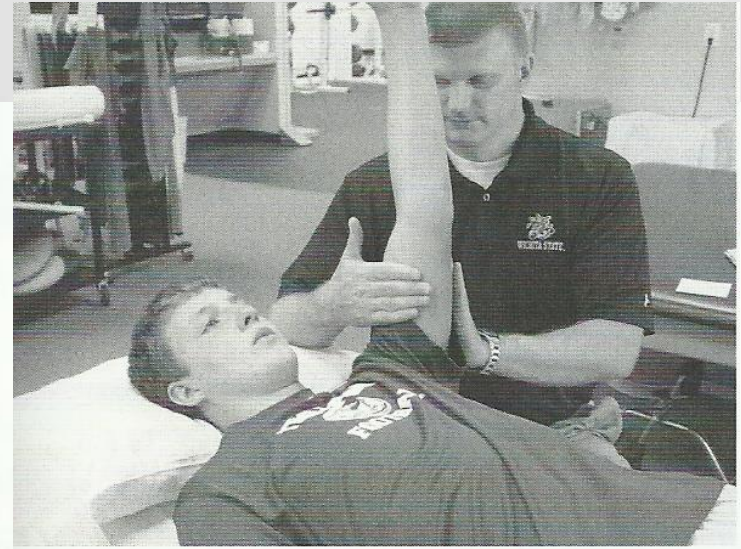


A



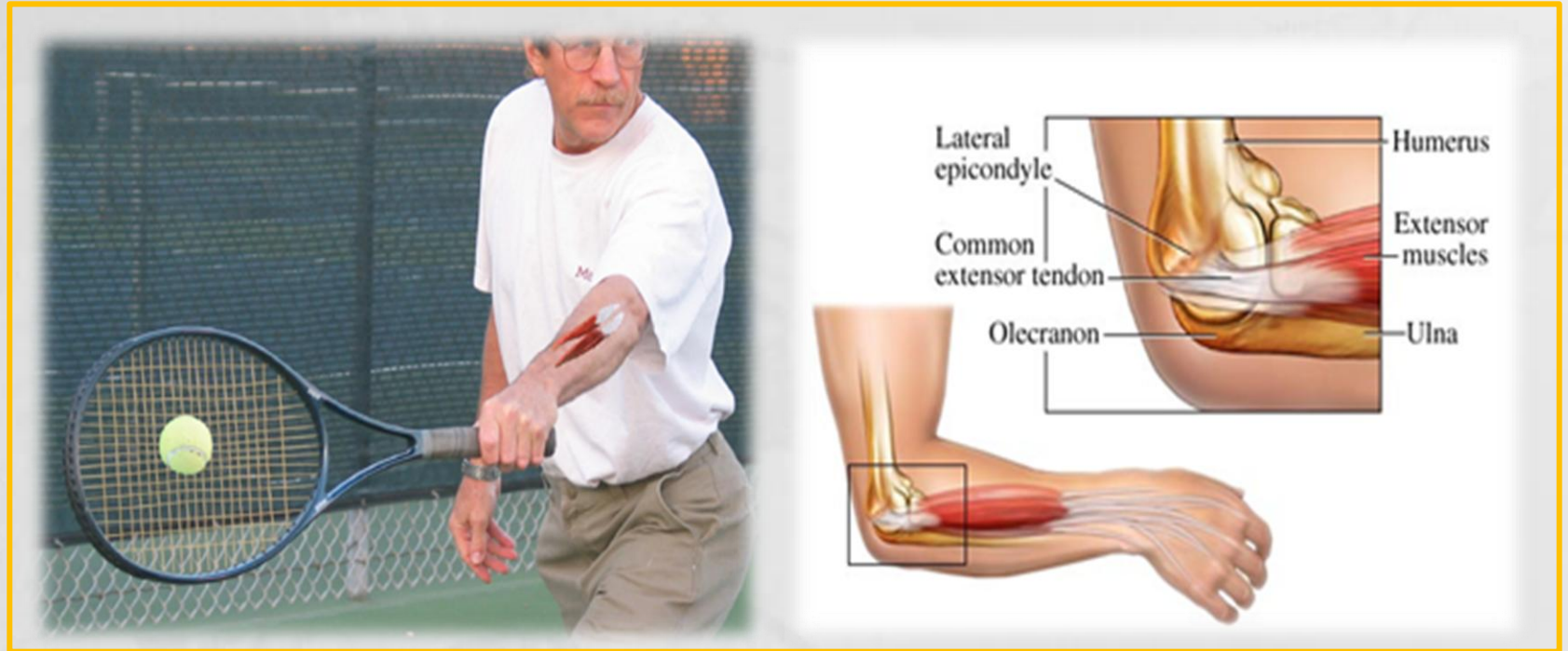
B



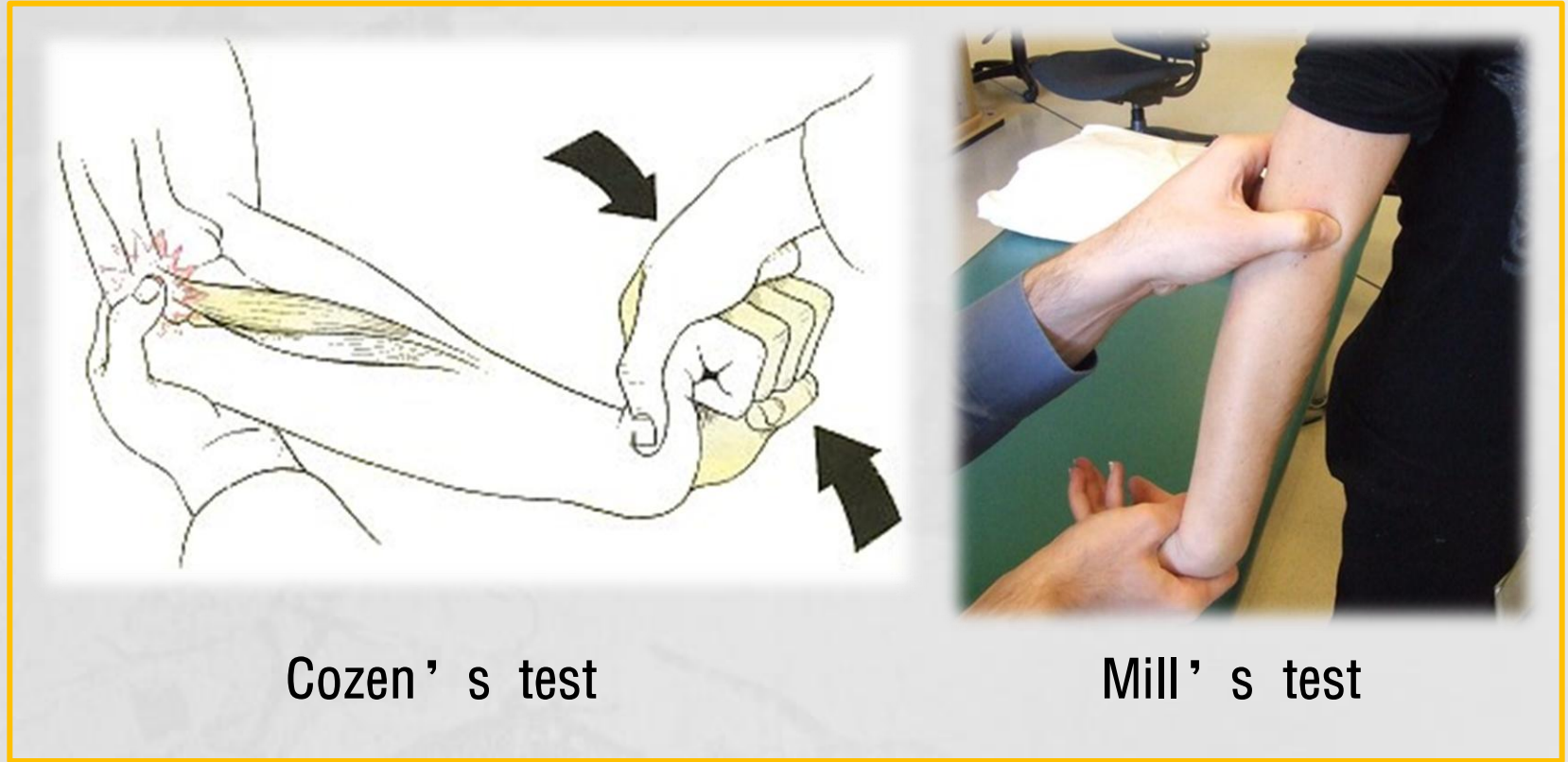


3-3. 팔꿈치 관절 질환

- 가쪽 위관절 용기염



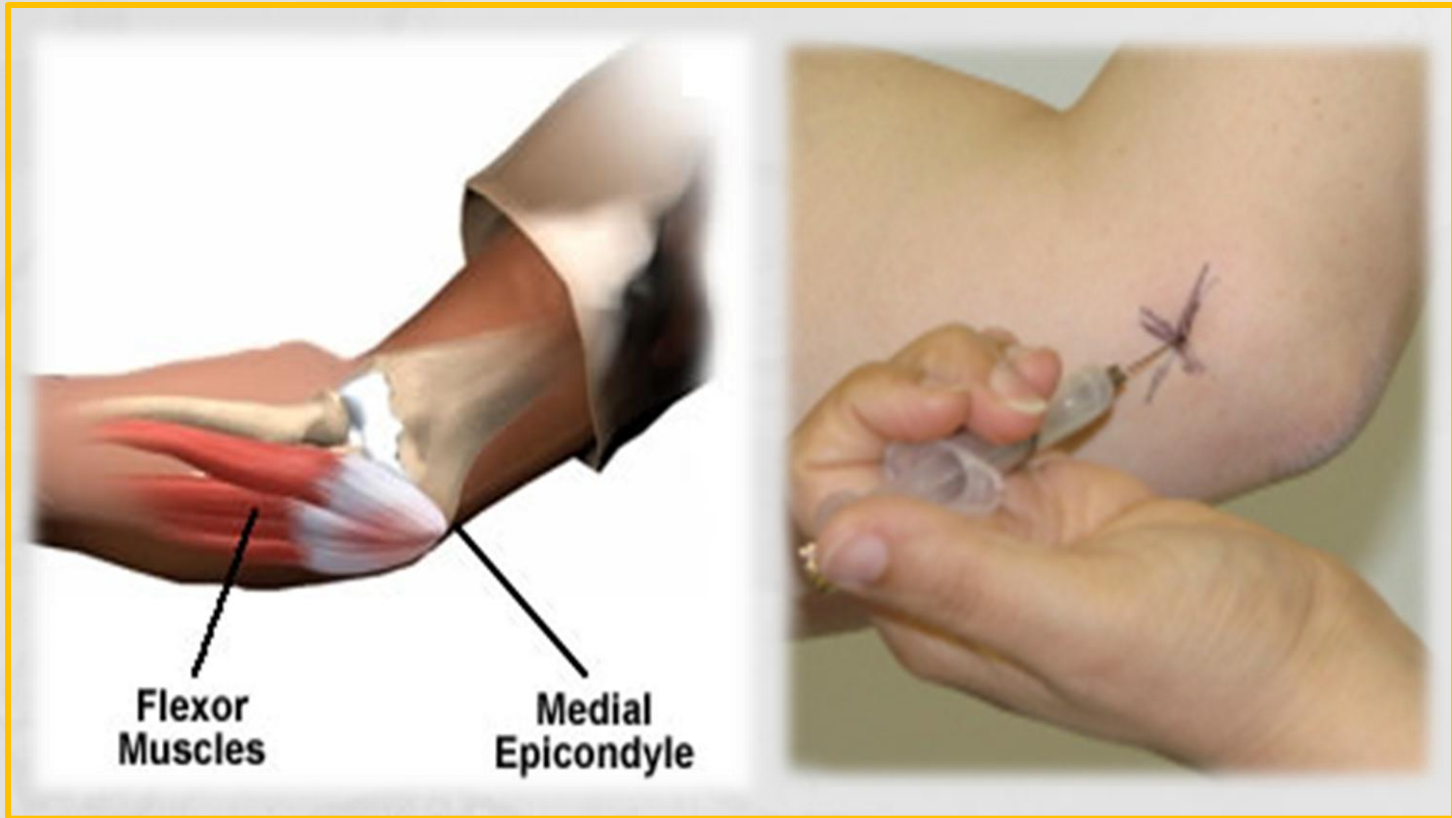
- 가쪽 위관절 용기염의 이학적 검사



Cozen' s test

Mill' s test

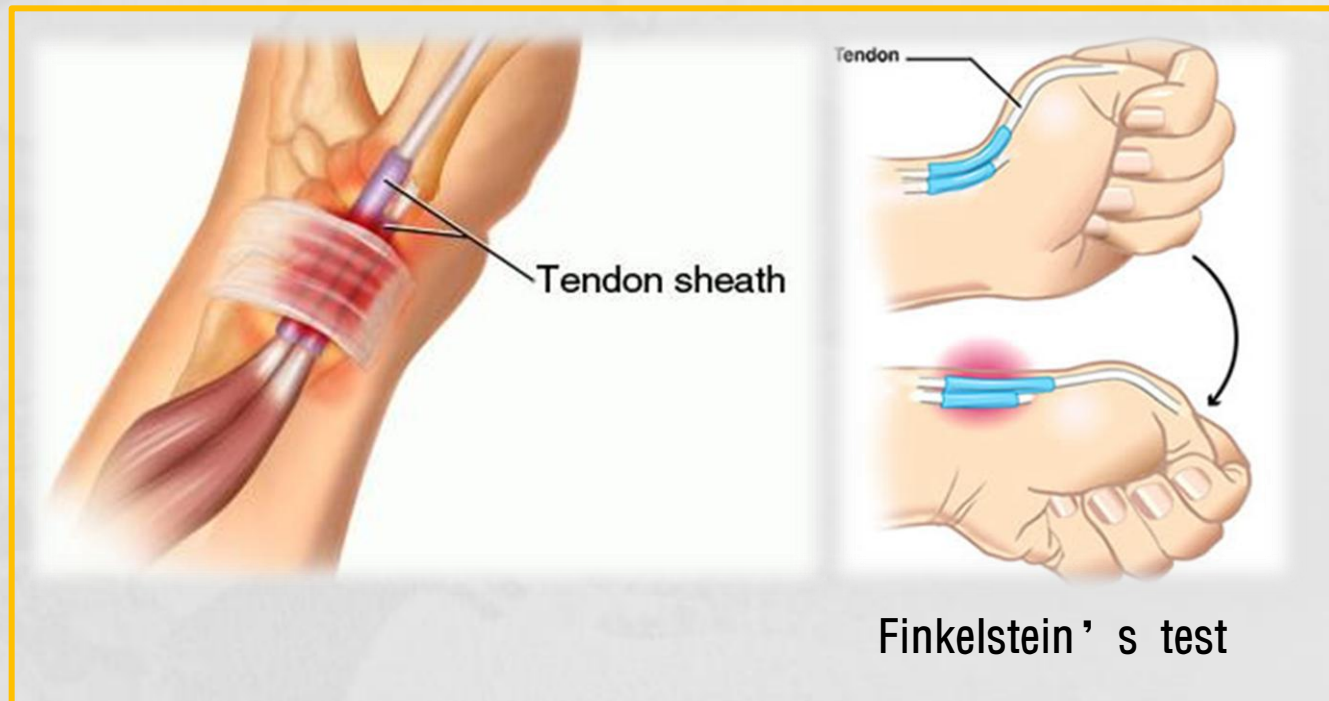
- 안쪽 위관절 용기염



3-4. 손목 관절 질환

- 협착성 힘줄 윤활막염

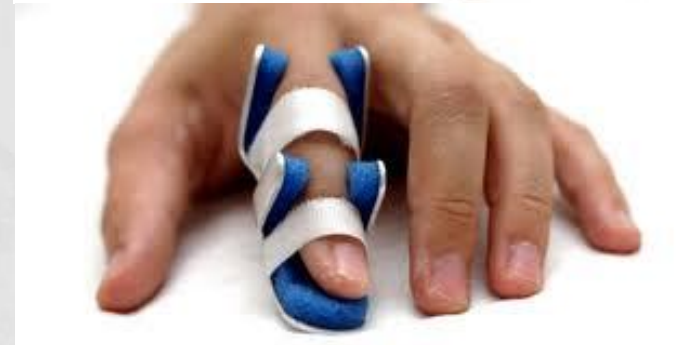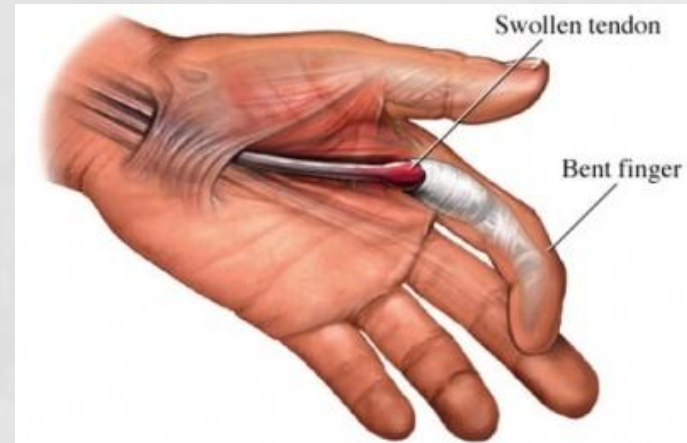
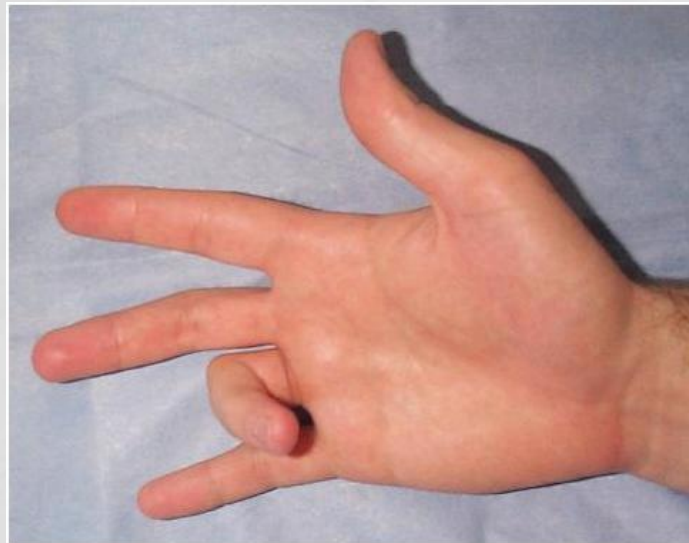
- 드쿼베인 증후군(de Quervain' s syndrome)
- 긴엄지벌림근(Extensor pollicis brevis)과 짧은엄지편근(Extensor pollicis brevis)의 반복적 사용에 의해 코담배(snuff box) 근처의 통증 발생



- 방아쇠 손가락(trigger finger)

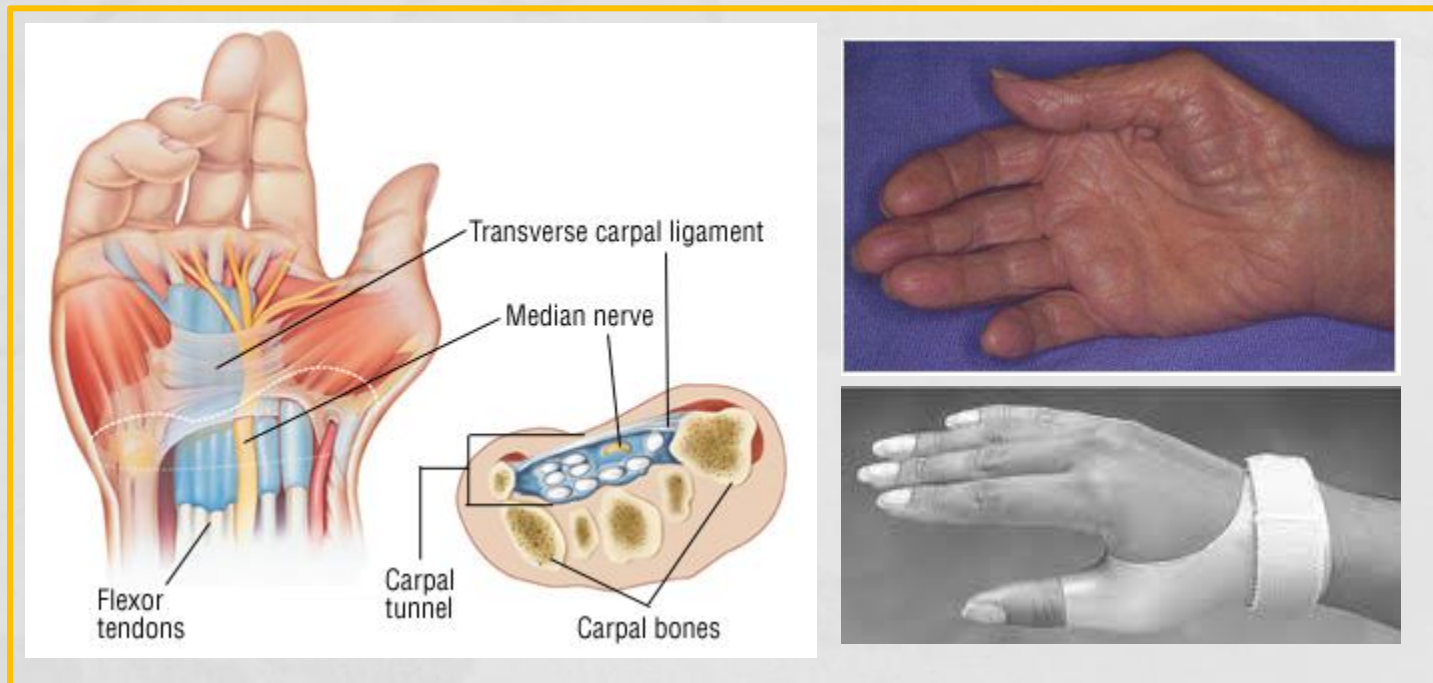
- 협착성 힘줄 운할막염의 일종

- 얇은손가락 굽힘근(flexor digitorum superficialis)와 깊은손가락굽힘근(flexor digitorum profundus)에 결절 및 종창에 의해 발생

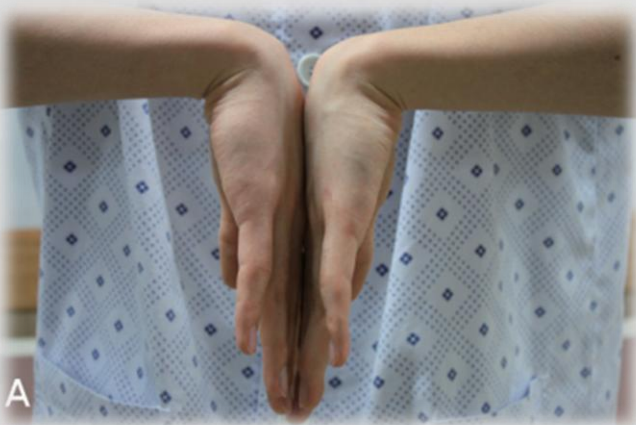

- **손목굴 증후군(carpal tunnel syndrome)**

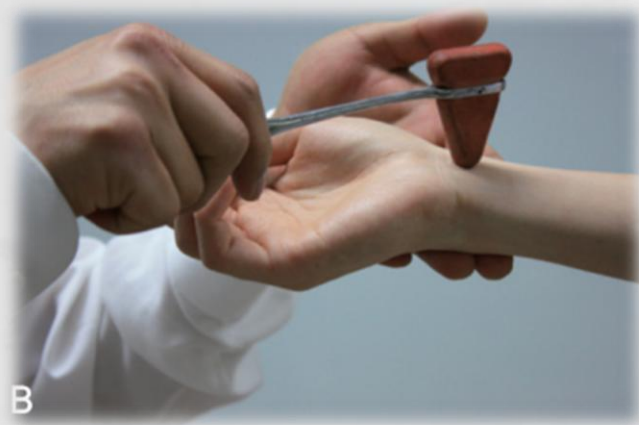- 반복 사용으로 인한 과사용 증후군
- 정중신경 압박
- 원숭이손 변형(Ape hand)



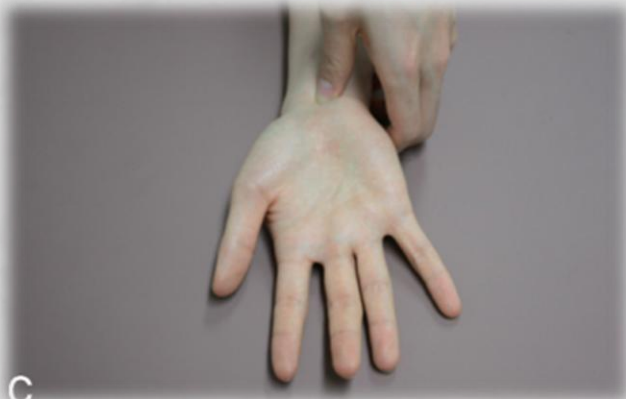○ 손목굴증후군의 이학적 검사



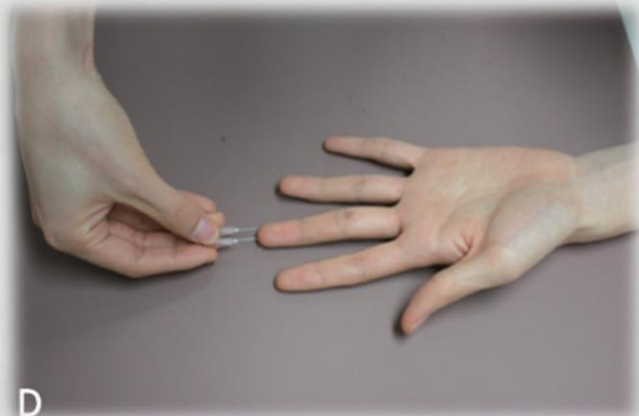A
Phalen's test



B
Tinel's test



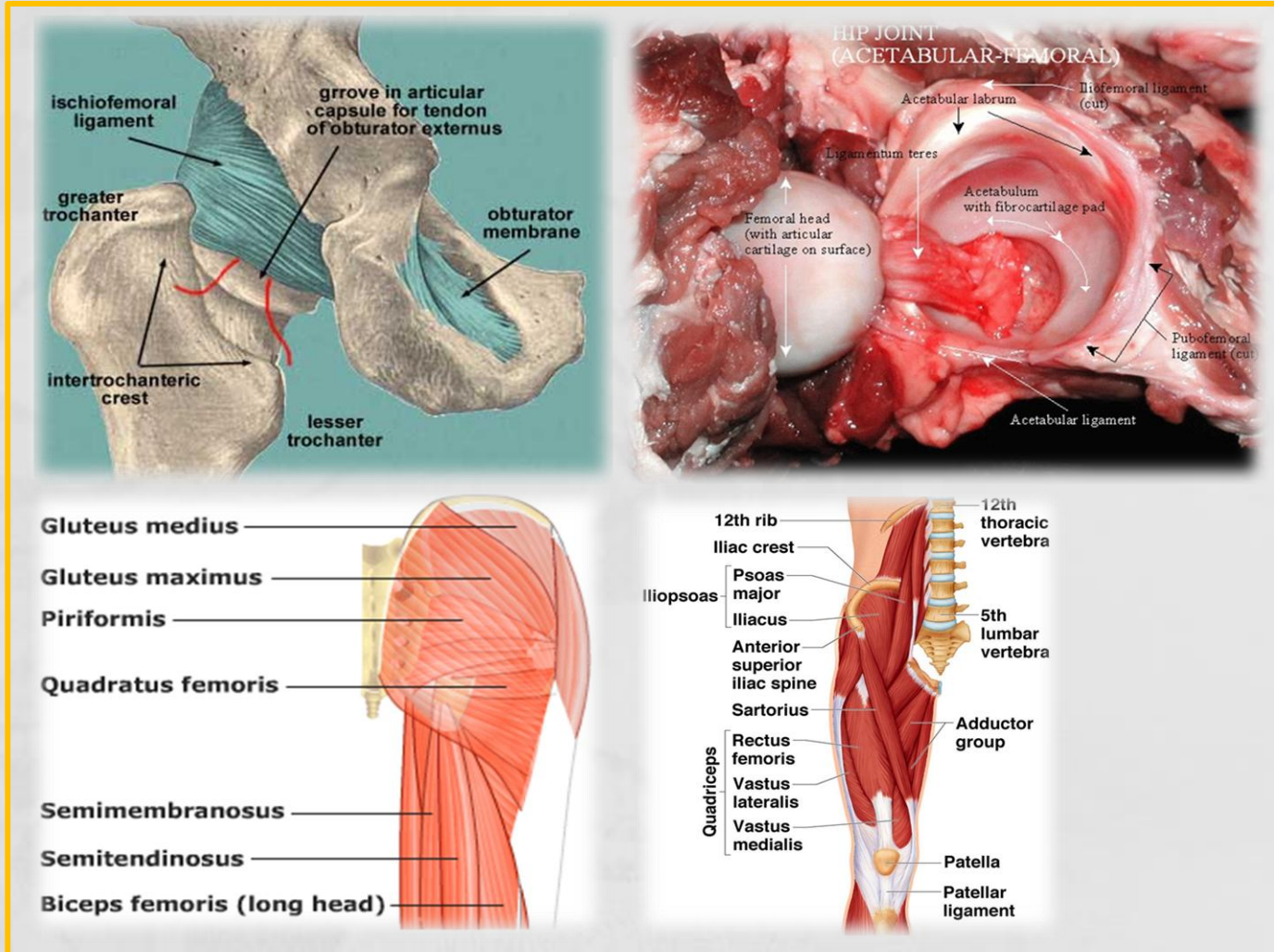
C
Carpal tunnel compression test



D
Two point discrimination test

4. 다리 통증

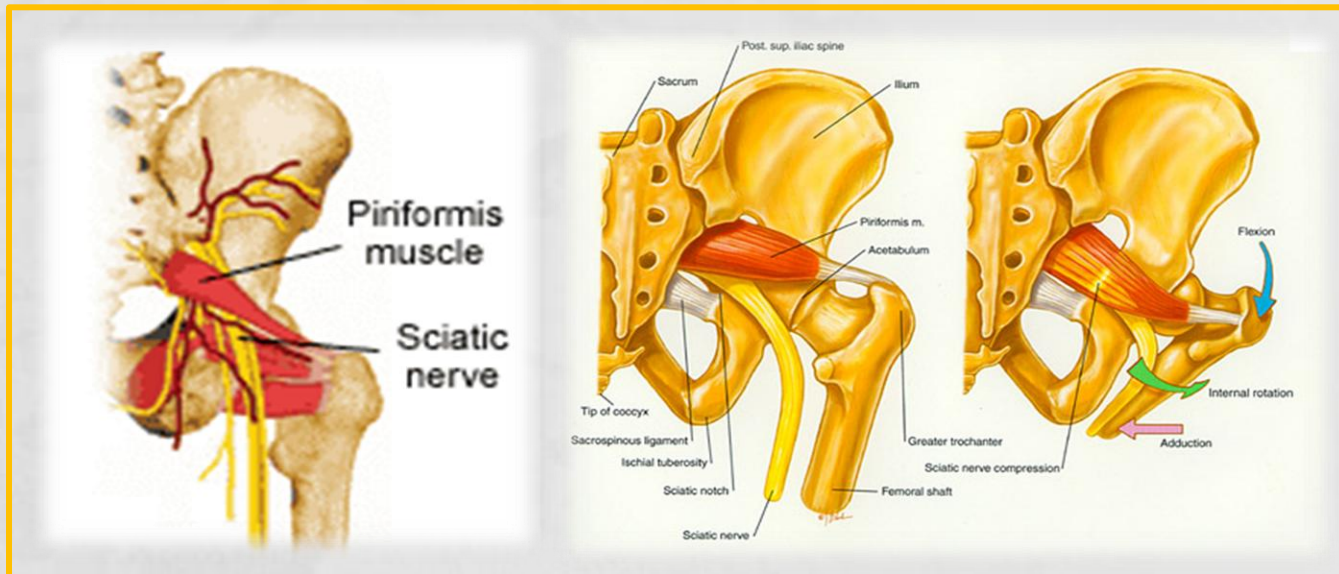
4-1. 엉덩관절의 개요와 병태 생리



■ 엉덩관절 질환

○ 궁둥구멍근 증후군(piriformis syndrome)

- 엉치 엉덩관절 주위근육의 불균형으로 발생
- 원인 근육은 궁둥구멍근(이상근, piriformis)
- 궁둥구멍근의 근긴장도 증가, 볼기부위의 직접적 외상, 궁둥구멍근의 단축으로 발생
- 요추추간판탈출증과 감별 진단 : 복압 증가시 허리 통증의 유무
- 다리 꼬는 자세, 앉은 자세, 선 자세에서 통증이 심해짐



- 궁둥구멍근 증후군(piriformis syndrome)

- 정강신경(Tibial n.), 종아리신경(Peroneal n.)의 지배근육 비정상
- 궁둥구멍근의 신장 운동 실시



■ 무릎 관절 질환

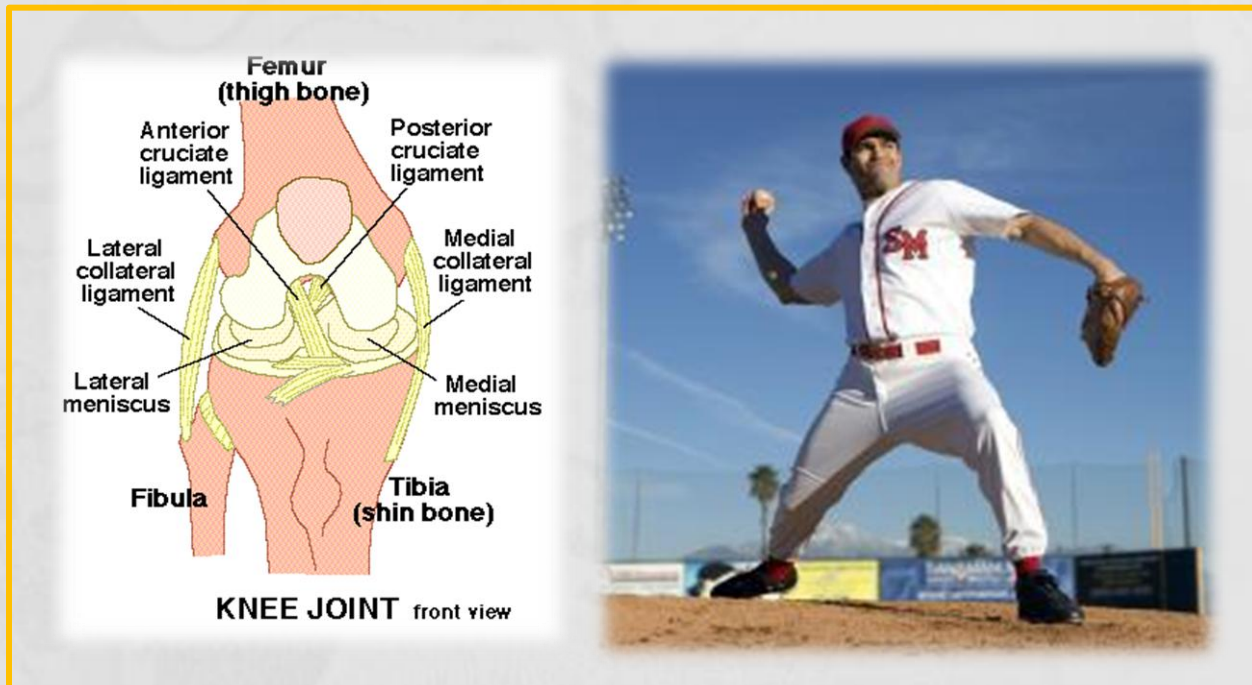
○ 결인대 손상(Medial collateral ligament, MCL injury)

- MCL의 일차적 기능 : 과도한 운동 제한

- 1도 손상 : 압통 0, 무릎관절 불안정 X, 10일 안정

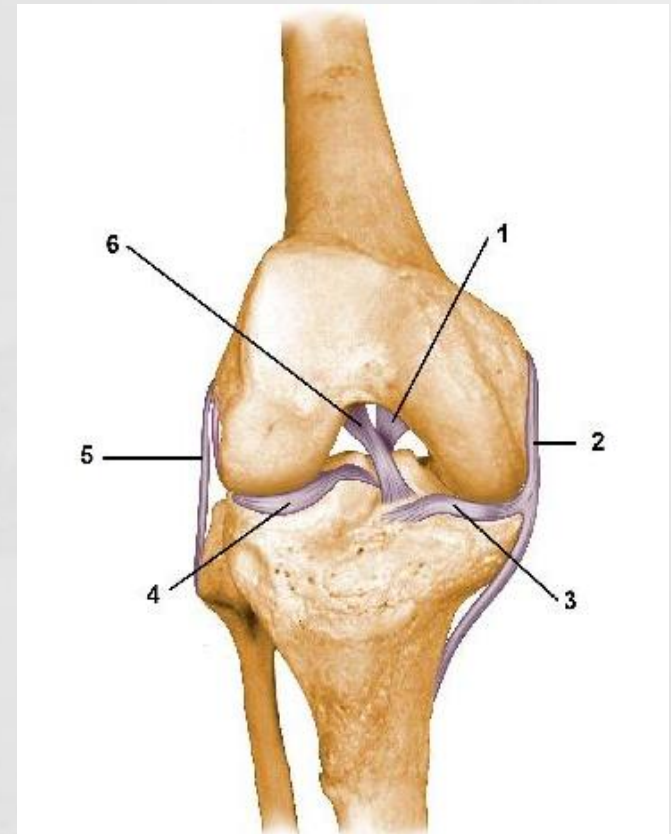
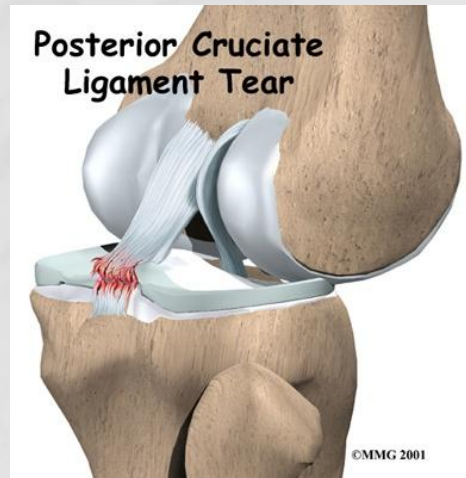
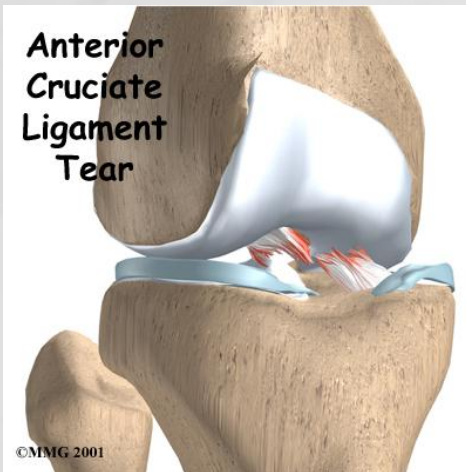2도 손상 : 통증과 염증 0, 무릎 펴기 제한 및 인대 부분 파열, 3~6주 안정

3도 손상 : 인대의 완전 파열 나뉘, 3~6주 안정



○ 십자 인대 손상(Cruciate ligament injury)

- Anterior cruciate ligament(ACL)
- Posterior cruciate ligament(PCL)

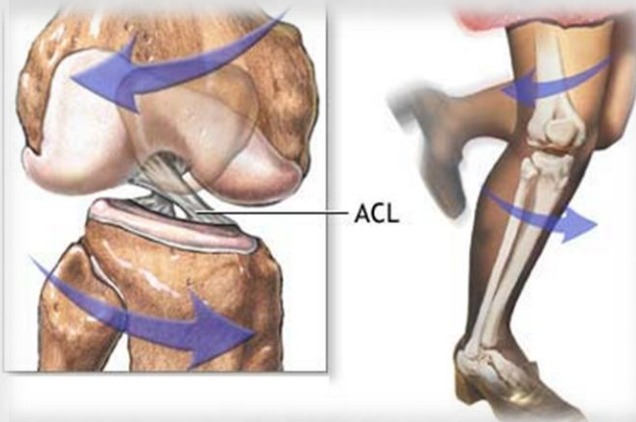


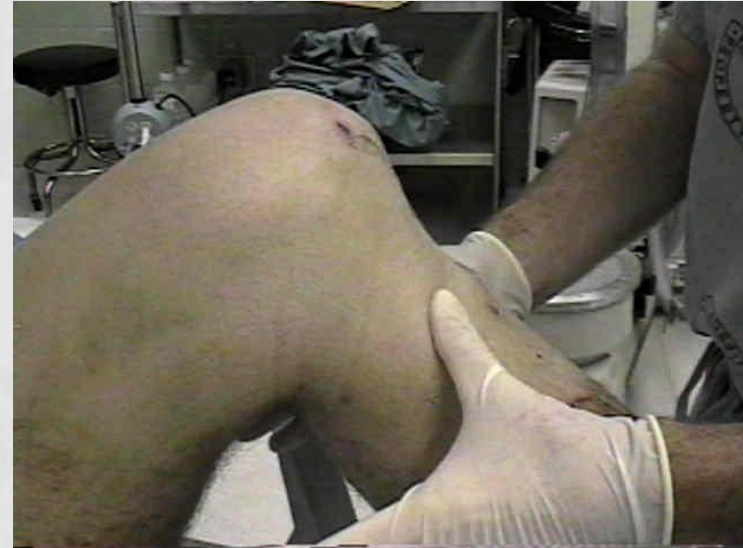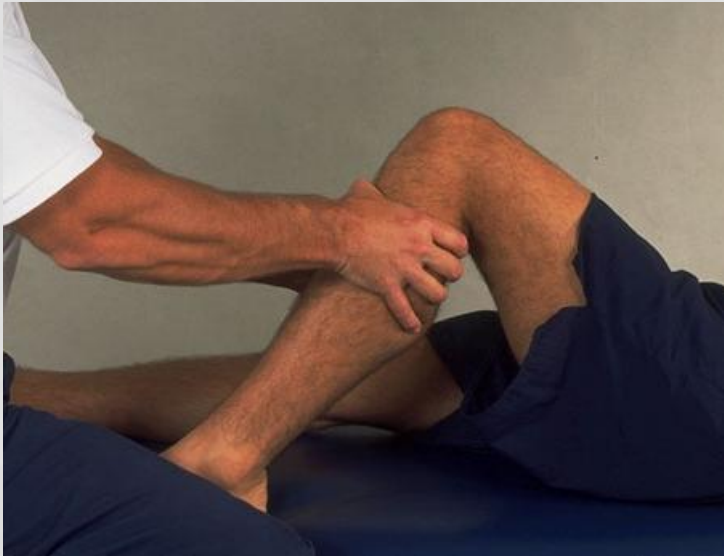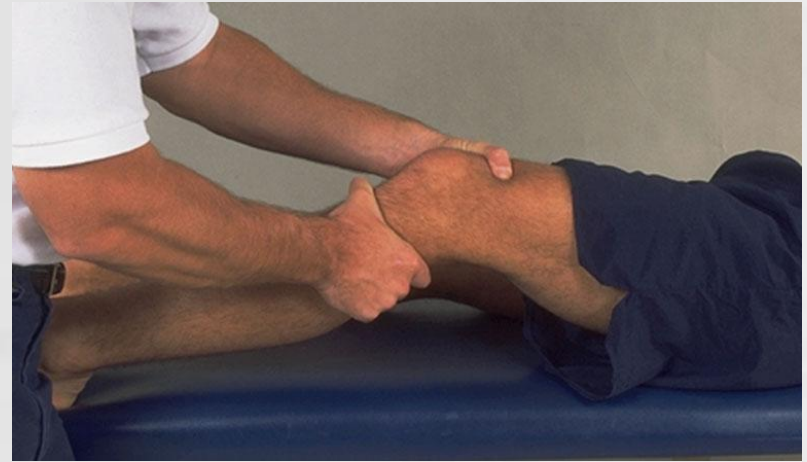
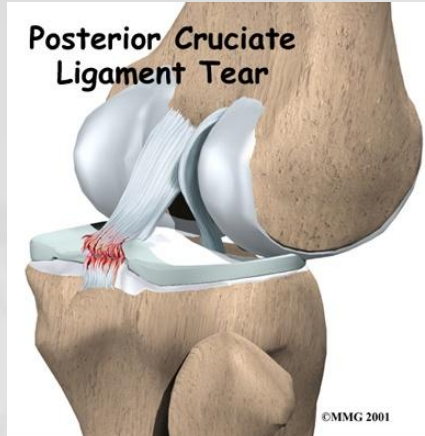
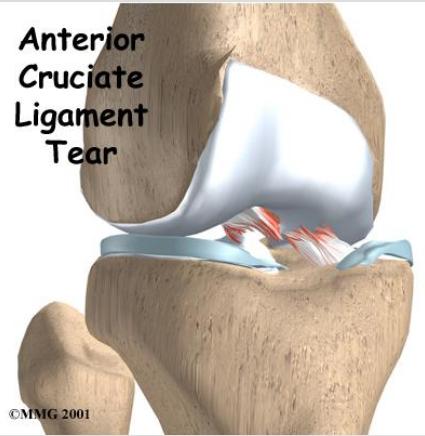* ACL injury

- MCL과 함께 가장 손상이 빈번한 인대
- 정강뼈의 앞쪽 병진 운동의 85%에 저항
- 넓다리뼈의 과도한 가쪽돌림, 뒤쪽 병진운동 시
- 보행 시 무릎의 과도한 꺾임 발생 시 손상
- 앞쪽 서랍검사, 락크만 검사

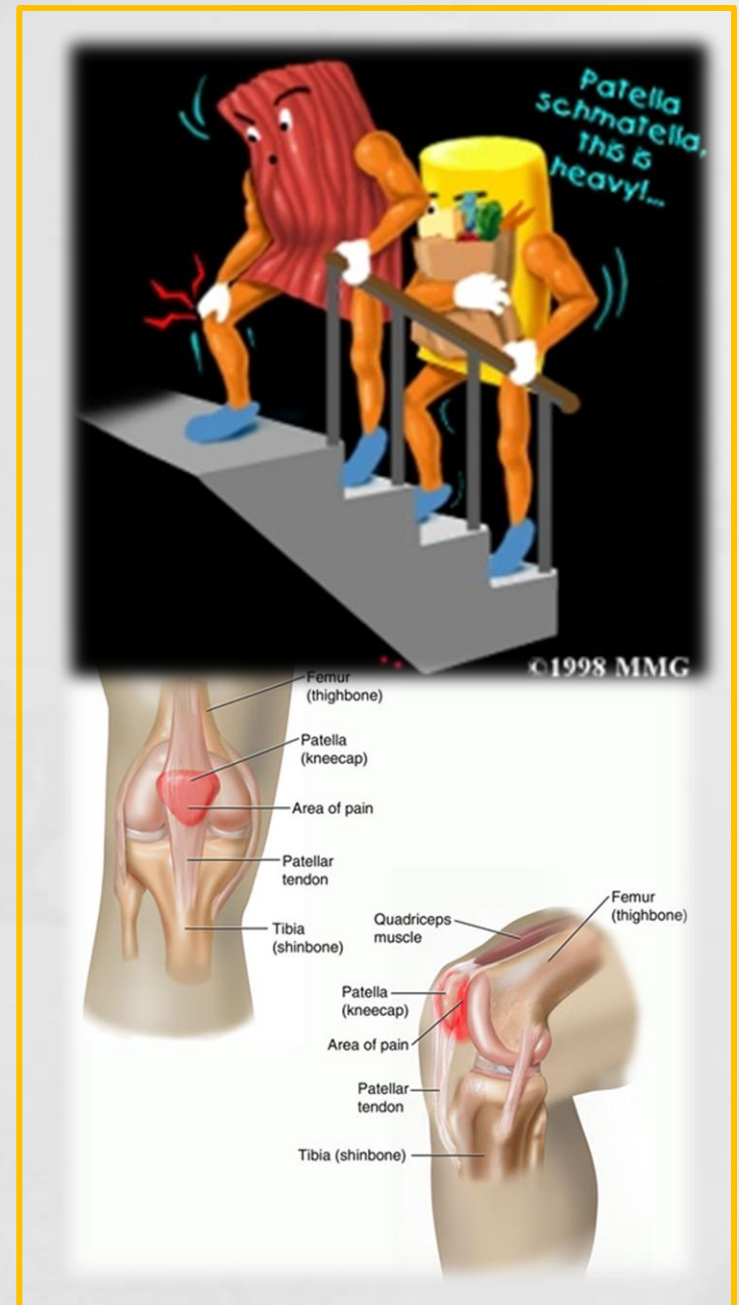
* PCL injury

- 무릎의 다른 구조물의 손상과 함께 발생
- 대부분 ACL과 후외측 관절낭과 함께 손상
- 계기판 손상과 과도 굽힘에 의해 손상
- 뒤쪽 서랍검사, 역 락크만 검사



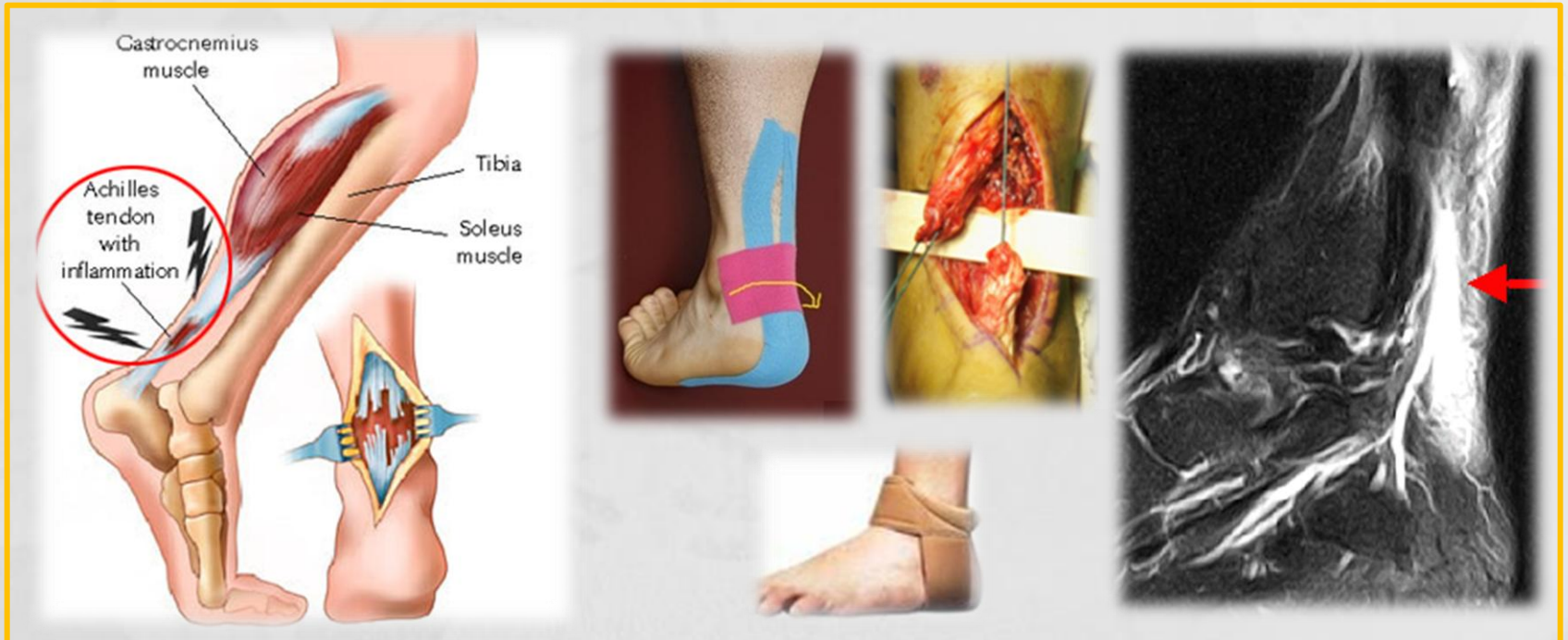

- 무릎넓다리통증 증후군(슬개대퇴통증증후군, Patellofemoral pain syndrome)
 - = 앞무릎통증증후군(anterior knee pain syndrome), 러너 무릎(runner's knee)
 - 무릎뼈(Patella)는 체중을 받지 않는 유일한 뼈
 - 무릎뼈의 압력 :
 - 계단 오를 때(체중 × 2배), 내려갈 때(체중 × 7배)
 - 안쪽넓은빗근(vastus medialis oblique)와 바깥쪽넓은빗근(vastus lateralis oblique)의 불균형 → 무릎뼈의 불안전탈구(subluxation) → Pain
 - 발병률 : 청소년, 성인 ↑, 여 > 남
 - 과사용증후군의 일종



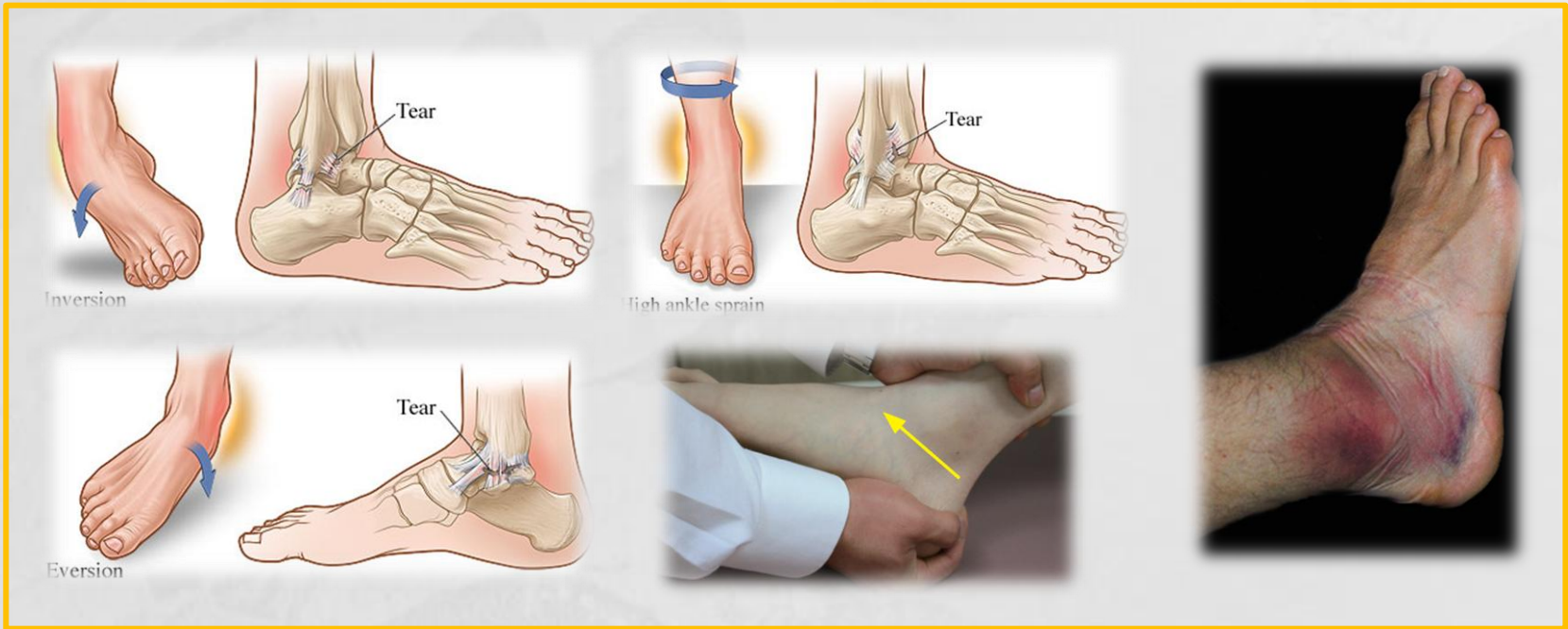○ 아킬레스힘줄염

- Gastrocnemius와 Soleus의 공통적 힘줄로 발꿈치뼈(calacneus)까지 도달
- 체중의 10배까지 지탱가능
- 혈액 공급이 제한적이어서 파열이 잦음
- 지속적인 plantar flexion 에서 dorsiflexion으로 전환 중 파열이 잦음(ex. 킬힐)
- 과도한 발의 옆침에 의해 발생



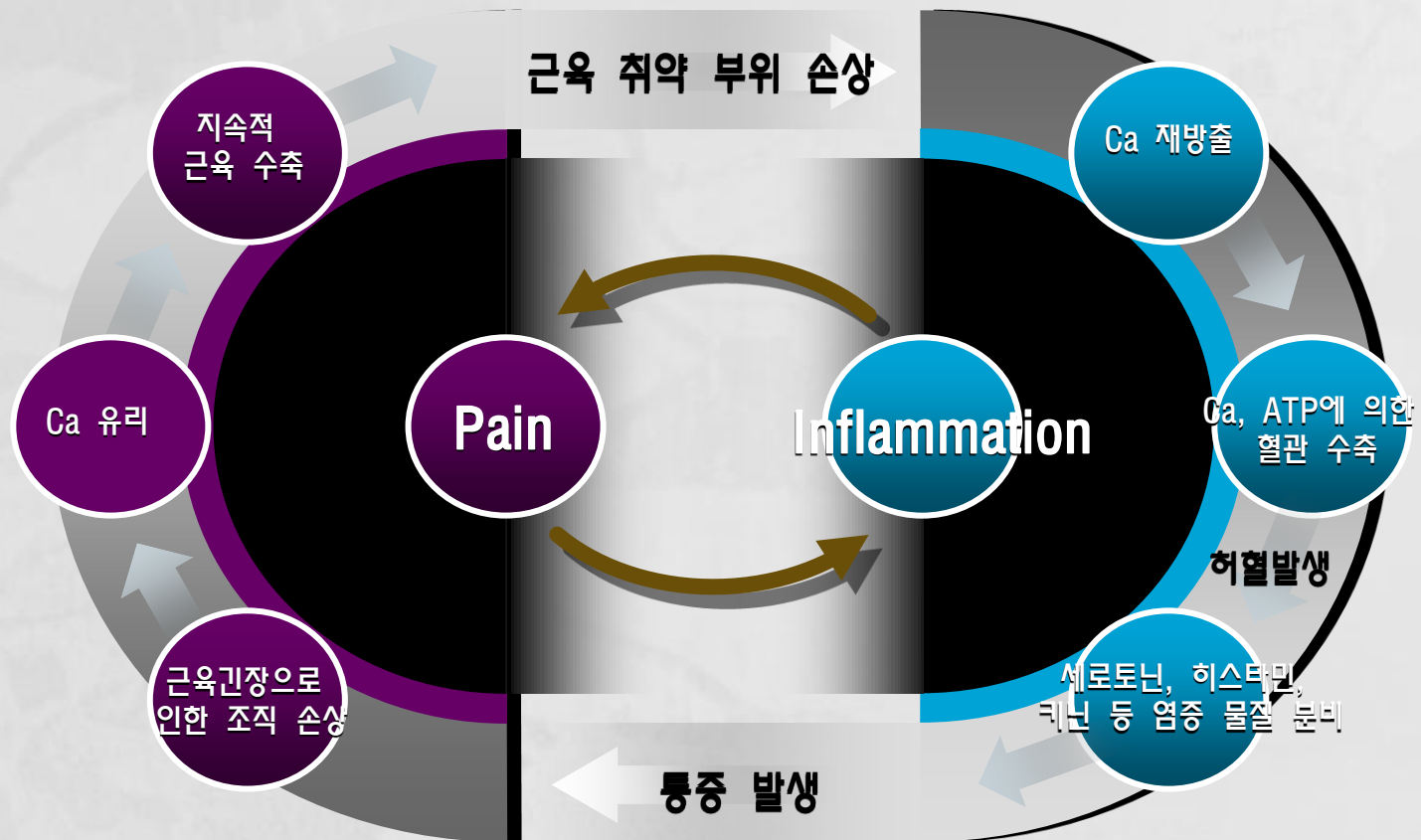
○ 발목관절 뺨 (Ankle sprain)

- 운동 중 가장 빈번한 손상
- 거골하관절의 움직임으로 일어남
- 앞쪽서랍검사

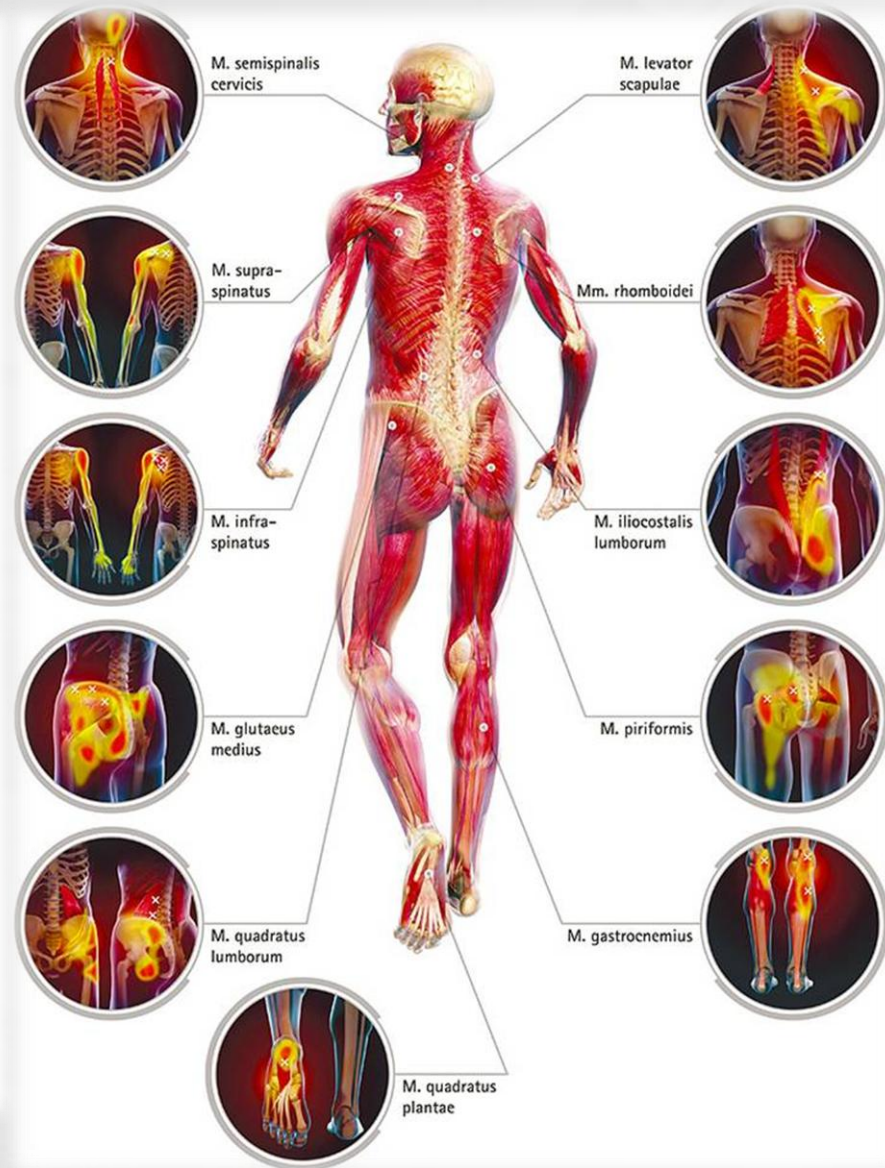
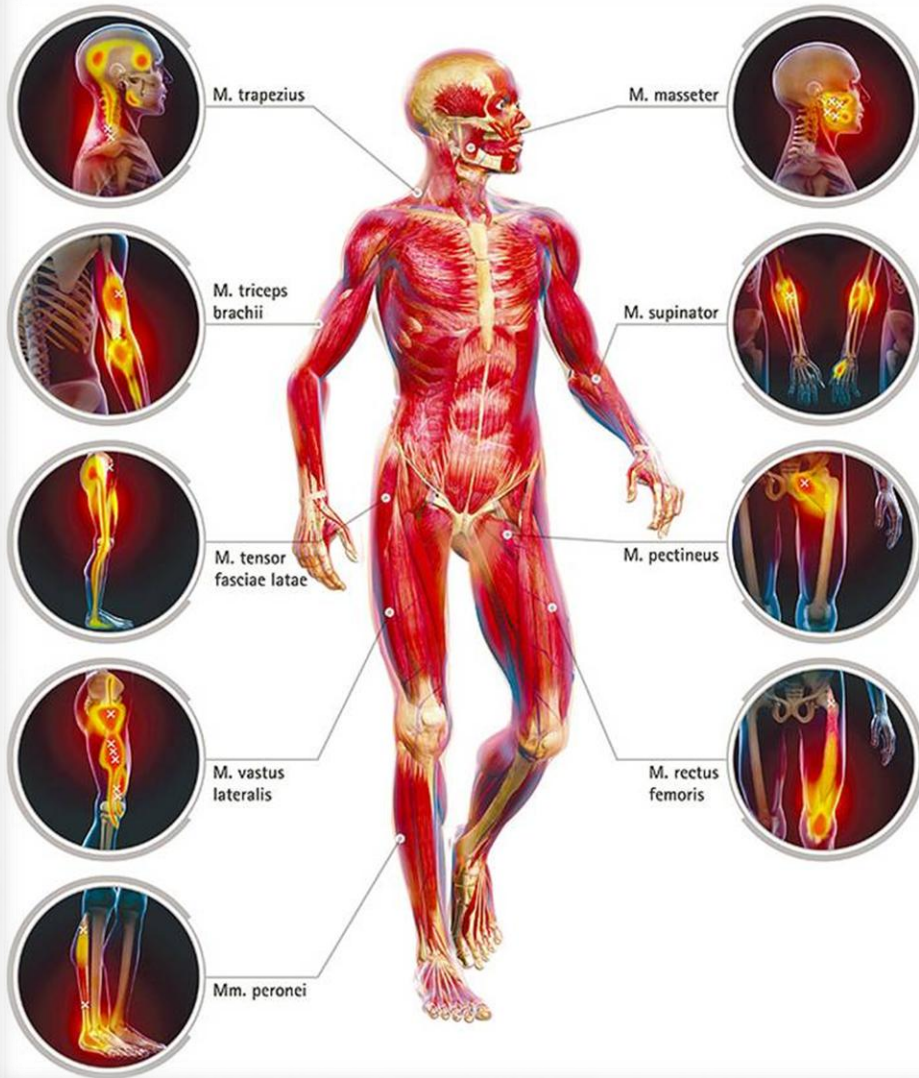


5. 근막통증증후군 (Myofascial pain syndrome)

- 반복적 움직임에 의해 근육의 'Energy crisis' 발생으로 통증 유발
- Trigger Point ; TrPs



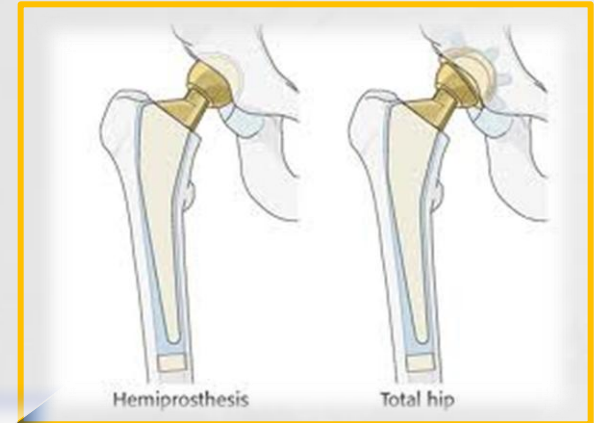
Trigger Point ; TrPs



6. 관절 성형술 (Arthroplasty)

○ 엉덩관절 성형술

- 전치환술(Total hip replacement arthroplasty)
- 반치환술(Hemiarthroplasty)

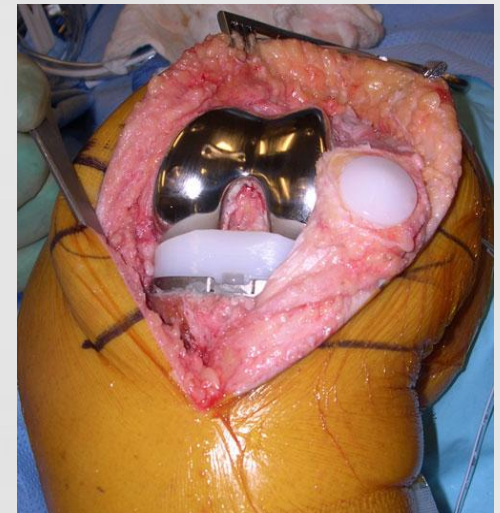


Pre-operation

- 호흡 훈련
- 수술 후 운동 교육
- 수술 후 유의 사항 : 자세

Post-operation

- 부종에 대한 치료
- 엉덩관절 벌림 유지
- 보행 보조 도구 사용
- 독립 보행 훈련



8. 신경근육 질환의 재할

- 원인 : 앞뿔세포, 신경 뿌리, 신경 열기, 말초신경, 신경근육 접합부, 근육 등의 원인으로 발생
- 증상 : 근력 약화, 근육 위축, 관절 구축, 지구력 감소, 자세 이상, 골격근의 변형 등
- 근위축성 가쪽 경화증 : 앞뿔세포의 침범으로 발생
- 근이영양증 : 근육 자체 내의 1차적 변성으로 유발되는 질환

